Dossier

Complications neurologiques et aspects en neuroimagerie associés au COVID-19

LYDIA CHOUGAR

Service de neuroradiologie, Hôpital Pitié-Salpêtrière, Paris

L'atteinte neurologique liée au SARS-CoV-2 a été largement documentée depuis la première description clinique de manifestations neurologiques chez des patients atteints de COVID-19 au début de la pandémie en Chine (1). La gamme des présentations neurologiques est variée et hétérogène, allant de symptômes bénins à type d'anosmie, d'agueusie, de céphalées et de vertiges à des complications graves cérébrovasculaires et inflammatoires. Le COVID long est désormais reconnu comme une complication persistant à distance de l'infection (2) alors que les effets à long terme, notamment sur la cognition, font l'objet d'investigations (3).

La littérature sur les anomalies radiologiques chez les patients atteints de COVID-19 présentant des symptômes neurologiques aigus est abondante, avec une prévalence variable de ces anomalies en fonction de la population considérée, de l'institution hospitalière et de la modalité d'imagerie utilisée. Cette prévalence a été estimée à 59% en moyenne selon une revue récente (4). Les aspects radiologiques rapportés sont variés et hétérogènes, avec une association au SARS-CoV-2 parfois équivoque. L'objectif de cette brève revue est de synthétiser le spectre des complications neurologiques liées au COVID-19 et d'illustrer les anomalies associées en neuroimagerie à la lumière des mécanismes physiopathologiques sous-jacents proposés.

1. Complications cérébrovasculaires

Une association claire entre la survenue de complications cérébrovasculaires aiguës et l'infection par SARS-CoV-2 a été établie sur la base d'arguments épidémiologiques, physiopathologiques et chronologiques. Le délai médian de survenue d'un accident vasculaire cérébral (AVC) ischémique est proche par rapport au début de l'infection, estimé à 8,8 (6,3-11,6) jours. La prévalence des AVC ischémiques chez les patients atteints de COVID-19 présentant des symptômes neurologiques est variable selon les études, comprise entre 1,9 et 52 %, avec une moyenne de 22,7 % (5).

Une méta-analyse récente a montré que les patients avec COVID-19 ayant développé des complications cérébrovasculaires souffraient d'une forme plus sévère de l'infection (*odds ratio*[1] - OR=5.10), étaient en moyenne plus âgés (différence médiane = 4,8 ans) et présentaient plus de facteurs de risque cardiovasculaires (hypertension artérielle (OR=7.4), diabète (OR=5.6)) et de maladie coronarienne (OR=3.1) par rapport aux patients COVID-19 indemnes de complication neurologique. Comparativement aux patients ayant eu un AVC sans COVID-19 associé, ceux atteints de COVID-19 et d'AVC étaient plus jeunes (différence médiane = -6,0 ans),

---

[1] L'odds ratio (OR), également appelé rapport des cotes, rapport des chances ou risque relatif rapproché, est une mesure statistique souvent utilisée en épidémiologie. C'est le rapport entre la probabilité de survenue d'un événement (par exemple, complication cérébrovasculaire) dans un groupe A d'individus et celle du même événement dans un groupe B d'individus :

- *< 1 signifie que l'événement est moins fréquent dans le groupe A que dans le groupe B ;*
- *= 1 signifie que l'événement est aussi fréquent dans les deux groupes ;*
- *>1 signifie que l'événement est plus fréquent dans le groupe A que dans le groupe B*

avaient un score NIHSS[2] plus élevé (différence médiane = 5 ans), une fréquence plus élevée d'occlusion des gros vaisseaux (OR = 2,7) et un taux de mortalité hospitalière plus élevé (OR = 5,2) (5). La fréquence des occlusions des gros vaisseaux et des infarctus multi-territoriaux suggère l'existence des mécanismes thrombotiques et thrombo-emboliques sous-jacents.

Sur la base d'études précliniques sur des modèles animaux et des connaissances sur le tropisme neurologique des autres coronavirus, différents mécanismes physiopathologiques ont été proposés pour expliquer les complications thrombotiques liées au COVID-19. L'infection provoque une réponse inflammatoire, dite orage cytokinique, avec élévation de facteurs prothrombotiques responsables d'une hypercoagulabilité favorisant les thromboses à la fois artérielles et veineuses. D'autre part, le SARS-CoV-2, comme d'autres coronavirus, utilise le récepteur de l'enzyme de conversion de l'angiotensine 2 (ACE-2) pour pénétrer dans les cellules. Ce récepteur est exprimé dans les poumons, le cœur, les reins et l'endothélium vasculaire. L'invasion virale directe des cellules endothéliales provoque ainsi une inflammation ou « endothélite ». Par un mécanisme lésionnel indirect, indépendamment de l'invasion virale, la réponse inflammatoire participerait également à la constitution de lésions endothéliales (5). En utilisant l'imagerie de paroi basée sur des séquences IRM[3] de type « black blood »[4] avec injection de produit de contraste gadoliné, des prises de contraste[5] des parois artérielles ont été rapportées dans plusieurs séries, étayant ce processus de vascularite (6).

Moins fréquentes que les AVC ischémiques, des thromboses veineuses cérébrales liées au COVID-19 ont été décrites essentiellement chez des hommes d'âge moyen, contrastant avec le tableau classique de thrombose veineuse chez la femme jeune.

Des hémorragies intracrâniennes ont largement été rapportées, avec une prévalence de 0,1% à 3,3% parmi une population de patients avec COVID-19 hospitalisés. Leur association à l'infection est difficile à établir compte tenu de multiples facteurs confondants dont l'utilisation de traitements anticoagulants, la ventilation mécanique et l'oxygénation par membrane extracorporelle (*ExtraCorporelle Membrane Oxygénation* - ECMO). Un pattern particulier de microsaignements diffus de la substance blanche avec atteinte du corps calleux (splénium) a été décrit chez des patients atteints de COVID grave, dont deux en dehors de tout contexte de surdosage en anticoagulant ou de ventilation mécanique (Figure A). L'hypoxie sévère et la microangiopathie induites par l'infection pourraient participer à la survenue de ces complications hémorragiques (7).

Le syndrome d'encéphalopathie postérieure réversible (*posterior reversible encephalopathy syndrome* – PRES) décrit chez quelques cas peut également être rapporté aux altérations de la barrière hémato-encéphalique induites par le COVID-19 (7).

2. Atteintes neuro-inflammatoires

La gamme des anomalies inflammatoires associées au COVID-19 est variée et hétérogène, incluant des cas d'encéphalite limbique, d'encéphalopathie aiguë nécrosante, d'encéphalomyélite aiguë disséminée (*acute disseminated encephalomyelitis* - ADEM), de lésions cytotoxiques du corps calleux (*cytotoxic lesions of the corpus callosum* - CLOCC) (6) ainsi qu'un pattern de lésions de la substance blanche sus-tentorielle avec prise de contraste le long des espaces de Virchow-Robin (Figures B et C) (7). Des prises de contraste leptoméningées, mieux visibles sur les séquences FLAIR[6] après injection, ont également été décrites dans plusieurs séries (6).

---

[2] Le score NIHSS (National Institute of Health Stroke Score) est un score de gravité clinique des AVC en phase aigüe ayant des implications pronostiques et thérapeutiques. Il est compris entre 0 et 40.

- *1-4 points : AVC mineur*
- *5-15 points : AVC modéré*
- *15-20 points : AVC sévère*
- *> 20 points : AVC grave*

[3] Une séquence IRM est une série d'images obtenues en quelques minutes en utilisant un appareil IRM. Plusieurs types de séquences sensibles à différents contrastes tissulaires existent en fonction des paramètres d'acquisition utilisés.

[4] La séquence « black blood » (ou « sang noir ») est un type particulier d'images d'IRM permettant l'analyse fine des parois des artères après injection de produit de contraste. La détection d'une prise de contraste des parois artérielles indique la présence d'une inflammation.

[5] Une prise de contraste correspond à la captation par les tissus d'un produit de contraste à base de gadolinium injecté par voie intraveineuse. Elle est détectée à l'aide de séquences IRM. Sa présence indique une atteinte inflammatoire, infectieux ou tumorale des tissus.

[6] La séquence FLAIR (Fluid Attenuated Inversion Recovery) est une séquence IRM largement utilisée en neuroimagerie, permettant la détection d'anomalies cérébrales sous la forme d'hyperintensités (ou d'hypersignaux), c'est-à-dire de zones d'élévation du signal.

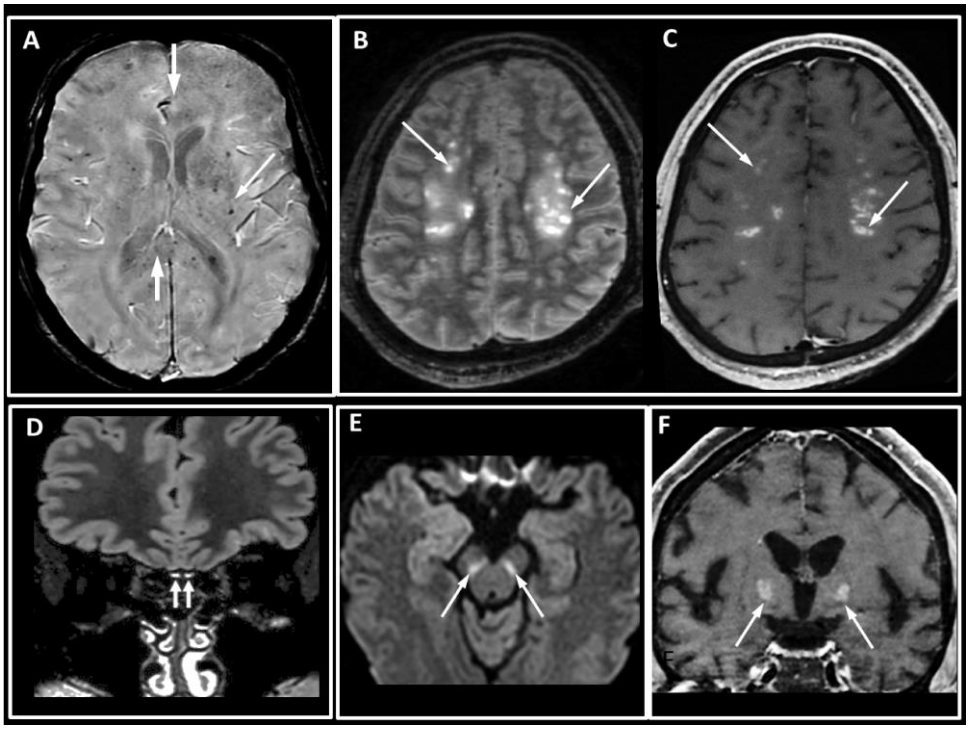

Figure: Patterns radiologiques associés au COVID-19

A: microsaignements diffus de la substance blanche avec atteinte du corps calleux sur une séquence de susceptibilité magnétique en coupe axiale

B et C: multiples lésions en hypersignal FLAIR de la substance blanche sus-tentorielle (B) rehaussées après injection (C)

D: hypersignal FLAIR des bulbes olfactifs visible sur une coupe coronale

E : anomalies de signal de la substance noire visibles sur une séquence de diffusion en coupe axiale

F: prises de contraste des pallidi sur une séquence pondérée en T1 après injection en coupe coronale.

La détection du SARS-CoV-2 dans le liquide céphalorachidien (LCR) n'a que rarement été rapportée, représentant 6% (17/304) des patients avec symptômes neurologiques selon une revue récente (8). Ceci privilégie l'hypothèse d'un mécanisme indirect auto-immun post-infectieux associé aux effets délétères de la réponse inflammatoire plutôt que celle d'une invasion directe des tissus par le virus (9).

3. Anomalies de perfusion cérébrales

Des anomalies perfusionnelles détectées en séquence de perfusion ASL (*arteriel spin labelling*) ont été décrites, rapportées à des convulsions chez 19,6% des patients dans une étude. Plusieurs facteurs contribuent à diminuer le seuil épileptogène chez les patients COVID-19, incluant fièvre, troubles hydro-électrolytiques, encéphalite, événements anoxo-ischémiques et iatrogénie (7).

4. Atteintes périphériques

L'anosmie/hyposmie isolée est considérée comme un symptôme classique de l'infection par le SARS-CoV-2, en corrélation avec l'hypothèse d'une voie d'entrée du virus dans le système nerveux central via le bulbe olfactif. Une obstruction bilatérale des fentes olfactives sans anomalie des bulbes et des voies olfactives a été observée. Il a également été rapporté un élargissement et un hypersignal T2[6] des bulbes olfactifs, interprétés comme un œdème, régressifs sur l'IRM de suivi à J24 post-infection (Figure D) (6). Le signal des bulbes olfactifs peut néanmoins être d'interprétation délicate puisqu'il varie en fonction de l'intensité du champ magnétique, des constructeurs IRM et des paramètres d'acquisition des séquences utilisées. En outre, il a été montré que les bulbes olfactifs peuvent apparaître hyperintenses sur les séquences FLAIR chez les sujets sains (10). Une atrophie des bulbes olfactifs chez des patients présentant une anosmie post-COVID persistante a été décrite (6).

L'incidence du syndrome de Guillain-Barré a augmenté au cours de l'épidémie de COVID-19, avec un délai de survenue de quelques jours à quelques semaines par rapport au début de l'infection. Cette relation temporelle plaide en faveur d'un processus à médiation immunitaire post-infectieux (6).

5. Anomalies des ganglions de la base

Des anomalies de signal des ganglions de la base intéressant la substance noire (Figure E), les pallidi (Figure F) et les faisceaux nigro-striés, ont été décrites chez quatre sujets (7). Ce type de lésions cérébrales présente des similarités avec celles observées dans l'encéphalite léthargique, décrite par Von Economo en 1916. Une épidémie d'encéphalite léthargique est apparue de façon concomitante à la pandémie de grippe espagnole de 1918, les deux épidémies ayant plus tard été rapprochées. Le tableau à la phase aiguë associait une pharyngite, une somnolence, des troubles oculomoteurs et des mouvements anormaux, avec une évolution fatale chez environ un tiers des patients. À un stade tardif, les patients développaient des séquelles à type de syndrome parkinsonien et de troubles neuropsychiatriques. Un mécanisme auto-immun post-

viral (virus influenzae) a été retenu en l'absence d'ARN viral détecté *a posteriori* sur du tissu cérébral archivé et devant la détection de bandes oligoclonales dans le LCR et la réponse aux corticoïdes chez une série de patients atteints de grippe espagnole.

Une revue récente a identifié 13 cas de syndromes parkinsoniens apparus en moyenne dans les 37 jours après l'infection par SARS-CoV-2 et classés selon trois mécanismes lésionnels possibles : (i) post-viral lié aux lésions de neuroinflammation et/ou d'hypoxie dans le cadre de l'encéphalopathie (n=5); (ii) lié à une maladie de Parkinson sous-jacente démasquée par l'infection (n=5) ; (iii) induit par des dommages structurels et fonctionnels des ganglions de la base (n = 3). L'apparition d'un syndrome parkinsonien pendant ou immédiatement après l'infection serait donc à ce jour un événement rare. Des études observationnelles longitudinales seront nécessaires pour évaluer le rôle possible du SARS-CoV-2 dans le développement de syndrome parkinsonien à distance (11).

6. Complications à distance

Le COVID long est défini par la présence de plaintes fonctionnelles persistant à trois semaines de l'infection, à type de fatigue, dyspnée, hyposmie/anosmie, dysgueusie/agueusie, troubles de la mémoire, troubles exécutifs, troubles du sommeil et syndromes douloureux. Sa prévalence, probablement sous-estimée, a été évaluée à au moins 10% (2). Par rapport aux sujets sains, il a été montré chez ces patients un pattern d'hypométabolisme en TEP 18F-FDG intéressant les gyri orbitaires incluant les gyri olfactifs, le lobe temporal droit dont l'amygdale et l'hippocampe, le thalamus droit, le tronc cérébral et le cervelet. Les symptômes fonctionnels étaient notamment corrélés à l'hypométabolisme dans le tronc cérébral et le cervelet. Ces résultats renforcent l'hypothèse d'un neurotropisme du SARS-CoV-2 par le bulbe olfactif et la propagation possible à des structures limbiques/paralimbiques ainsi qu'au thalamus, au cervelet et au tronc cérébral (12).

Une étude cas-témoin britannique a, par ailleurs, investigué les changements cérébraux en IRM quantitative chez 785 participants de la UK Biobank, âgés de 51 à 81 ans, « imagés » deux fois par IRM, dont 384 témoins et 401 cas testés positifs à l'infection par le SARS-CoV-2 entre leurs deux examens. Des effets longitudinaux significatifs ont été identifiés chez les patients infectés, avec notamment une atrophie plus importante du cortex orbitofrontal et du gyrus parahippocampique et des altérations microstructurelles dans les régions fonctionnellement connectées au cortex olfactif primaire. Les patients présentaient en moyenne un déclin cognitif plus important par rapport aux témoins. Cette atteinte du réseau limbique pourrait à nouveau être le marqueur *in vivo* d'une voie de propagation du virus par le système olfactif (3). Des études futures détermineront si ces effets peuvent être partiellement réversibles ou s'ils persisteront à long terme.

Conclusion

La littérature accumulée à ce jour rapporte des tableaux clinico-radiologiques variés et hétérogènes chez les patients atteints de COVID-19 et présentant des manifestations neurologiques. Il est maintenant reconnu que le COVID-19 est associé à une augmentation du risque de complication cérébrovasculaire du fait d'un état d'hypercoagulabilité et d'altérations endothéliales multiviscérales induits par l'infection. Un pattern de microsaignements diffus de la substance blanche avec atteinte particulière du corps calleux, expliqué en partie par la microangiopathie et l'hypoxie sévère, a été décrit chez plusieurs séries de patients sévèrement atteints. Les atteintes inflammatoires centrales associées au COVID-19 sont hétérogènes, incluant notamment des cas d'encéphalite limbique, d'encéphalopathie aiguë nécrosante, d'ADEM et un pattern de lésions de la substance blanche rehaussées après injection de produit de contraste. Ces lésions pourraient s'intégrer dans le cadre d'une atteinte indirecte par un mécanisme auto-immun post-viral associé au processus de neuroinflammation. Il faut néanmoins garder à l'esprit que ces complications peuvent être vues indépendamment du COVID-19 dans le cadre du sepsis, de la défaillance multiviscérale ou d'événements intercurrents (autre infection, troubles métaboliques, …). Des études observationnelles longitudinales permettront de mieux appréhender la physiopathologie et l'ampleur des effets neurologiques du COVID-19 à long terme.

lydia.chougar@aphp.fr

Références

(1) Mao, L. et al. (2020). JAMA Neurol. https://doi.org/10.1001/jamaneurol.2020.1127

(2) Davis, H. E. et al. (2023)., Nature Rev Microbiol, 21(3), Article 3. https://doi.org/10.1038/s41579-022-00846-2

(3) Douaud, G. et al. (2022). Nature, 604(7907), Article 7907. https://doi.org/10.1038/s41586-022-04569-5

(4) Katal, S., et al. (2021). J Neuroradiol, 48(1), 43–50. https://doi.org/10.1016/j.neurad.2020.06.007

(5) Nannoni, S. et al. (2021). Intern J Stroke: 16(2), 137-149. https://doi.org/10.1177/1747493020972922

(6) Kremer, S. et al. (2022). Europ Radiology, 32(6), 3716. https://doi.org/10.1007/s00330-021-08499-0

(7) Chougar, L. et al. For the CoCo Neurosciences Study Group. (2020). Radiology, 297(3), E313-E323. https://doi.org/10.1148/radiol.2020202422

(8) Lewis, A. et al. (2021). J. Neurol. Sciences, 421, 117316. https://doi.org/10.1016/j.jns.2021.117316

(9) Aghagoli, G., et al. (2021). Neurocritical Care, 34(3), 1062-1071. https://doi.org/10.1007/s12028-020-01049-4

(10) Shor, N., et al. (2020). Am J Neuroradiol. https://doi.org/10.3174/ajnr.A6921

(11) Cavallieri, F. et al. (2022). Biomolecules, 12(7), 970. https://doi.org/10.3390/biom12070970

(12) Guedj, E. et al. (2021). Eur J Nucl Med Mol Imaging, 48(9), 2823-2833.